1893
Lane Medical Library

Über tiefe seitliche Cervicalrisse und deren Behandlung.

Inaugural-Dissertation

zur

Erlangung der Doctorwürde in der Medicin und Chirurgie,

welche

mit Genehmigung der hohen medicinischen Fakultät

der

vereinigten Friedrichs-Universität Halle-Wittenberg

zugleich mit den Thesen

Freitag, den 23. Juni 1893, Mittags 12 Uhr

öffentlich verteidigen wird

Conrad Rammstedt

aus **Hamersleben**, Kreis Oschersleben.

Referent: Herr Geh. Med.-Rat Prof. Dr. **Kaltenbach**.

Opponenten:

Herr **Küstermann**, cand. med.
Herr **Hochheim**, cand. med.

Halle a. S.,
Hofbuchdruckerei von C. A. Kaemmerer & Co.
1893.

Imprimatur

Prof. Dr. Harnack

h. t. Decanus

Meinem Vater

Dr. med. Rammstedt

in Liebe und Dankbarkeit

gewidmet.

Digitized by the Internet Archive
in 2026

https://archive.org/details/IA40153703_0301

Zu den häufigsten Läsionen des Geburtskanals bei Entbindungen gehören die seitlichen Cervicalrisse. Glücklicherweise sind die meisten unbedeutend, werden kaum unter der Geburt bemerkt und heilen spontan, ohne schlimme Folgen zu verursachen. Nur tiefere Einrisse, das heisst solche, die die Muttermundslippen vollständig durchtrennen, oder gar über den Ansatz des Scheidengewölbes hinausreichen, können eine besondere Bedeutung gewinnen, einmal gleich nach der Geburt, als Quelle einer heftigen oft lebensgefährlichen Blutung und als Eingangspforte für pathogene Mikroorganismen; sodann erst später durch secundäre Veränderungen, welche im Gefolge veralteter Einrisse entstehen und für die betreffende Patientin, wenn auch nicht lebensgefährliche, sodoch überaus lästige und quälende Folgeerscheinungen hervorbringen können.

Roser[1]) war der erste, welcher auf einen der häufigsten nach veralteten seitlichen Cervicalrissen entstehenden krankhaften Zustand des Cervix hinwies, nämlich auf das von ihm auch zuerst so benannte Ectropium des Muttermundes; ohne freilich die klinische Bedeutung desselben vollkommen zu würdigen. Erst der amerikanische Gynäkologe Emmet[2])

1) Roser. Archiv. für Heilkunde B. II 1861. Das Ectropium des Muttermundes.

2) Emmet. Surgery of the Cervix. Americ. Journal. of. Obst. Nov. 1874.

erkannte dieselbe richtig und schlug eine plastiche Operation vor, um alte Lacerationen und damit manche üblen Folgenzustände zu beseitigen. Diese Therapie ist jetzt allgemein angenommen, in Deutschland freilich erst nach ruhiger und eingehender Prüfung ihres Wertes. Besonders Spiegelberg[1]) und Breisky[2]) haben sie zuerst empfohlen, Schröder und Martin haben dieselbe für gewisse Fälle in richtiger Weise modificiert.

In der Folge entstand ausserordentlich reichhaltige Litteratur über „die seitlichen Cervicalrisse und ihre Behandlung." Überall aber ist das Hauptgewicht auf das gynäkologische Interesse gelegt worden, waehrend die Bedeutung derselben unter der Geburt und die Wichtigkeit einer eventuellen sofortigen Therapie kaum gestreift wird. Es scheint daher der Mühe wert zu sein mit besonderer Berücksichtigung dieses Gesichtspunktes die Ansichten, welche heute über dieses Thema herrschen, zusammenzufassen.

Wenn wir zuerst Aetiologie und Pathogenese der seitlichen Cervicalrisse betrachten, so finden wir sowohl bei der Mutter, als auch bei der Frucht ursächliche Momente, welche für diese Verletzungen prädisponieren. Bei letzterer ist es einmal eine ungewöhnliche Grösse, welche die ganze Frucht betreffen kann — Missbildungen — oder nur einen Teil, zum Beispiel den Kopf; sodann eine pathologische Lage, durch welche eine abnorme Dehnung des unteren Uterinsegmentes stattfinden kann, hierher gehört besonders die Kopflagebei Einstellung des hinteren Scheitelbeines. An die dadurch

1) Spiegelberg. Über Cervicalrisse, ihre Folgen und operative Behandl. Breslauer ärztl. Zeitschrift I. 1879.

2) Breisky. Wiener. med. Wochenschrift. 1876. Nr. 49—51.

entstehende, oft perforierende Uterusruptur schliesst sich fast immer ein Einreissen des Cervix an. Da die hierbei entstehenden Cervicalfisse aber nur eine Nebenerscheinung der Uterusruptur ausmachen, so kommen sie hier nicht in Betracht. Als eine weitere prädisponierende Anomalie seitens der Frucht resp. des Eis, ist Placenta praevia zu nennen, wo das Collum uteri durch die tiefe Insertion des Mutterkuchens weich und gefässreich ist.

Von Seiten der Mutter gewinnen folgende Umstände Bedeutung. Bei Erstgebärenden ist es die unnachgiebige Starre des Mutterhalsgewebes; dasselbe ist noch nicht so dehnungsfähig und erweicht, wie bei Mehrgebärenden; besonders trifft dies zu für alte Erstgebärende. Ferner sind es Narben am Collum, die bei früheren Geburten oder auch durch locale Affectionen, wie Entzündung, Syphilis, Neubildung entstanden sind, ja es kann eine ausgebreitete Entartung des Cervixgewebes infolge chronischer Entzündung vorhanden sei. Häufig werden auch Beckenanomalien in Betracht kommen, wie eine allgemeine Verengerung des Geburtskanals bei engem Becken, wenn die Grösse der Frucht zur Weite desselben in keinem Verhältnisse steht. —

Weit mehr Ursachen für die Entstehung der Cervicalrisse geben Abweichungen vom gewöhnlichen Geburtsverlauf. Sehen wir zuerst ab von artificiell beendeten Geburten, so ist es die Ausstossung der Frucht vor völlig eröffnetem Muttermunde bei überstürzten Geburten und vorzeitigem Blasensprung. Hierher sind auch Frühgeburten zu rechnen. Selbst bei spontanen Geburten ausgetragener Kinder können Lacerationen entstehen. Czempin[1]) bemerkt hierzu: „Eine weitere Ursache für die Entstehung der Mutterhalsrisse dürfte ferner in der mangelhaften Abwartung der ersten Geburtsperiode, der Eröffnung des Muttermundes, zu suchen sein. Die zu frühe Benutzung der Bauchpresse vor völliger Erweiterung desselben, zu welcher unsere Hebeammen die

1) Czempin. Risse des Cervix uteri, ihre Folgen und operative Behandlung. Zeitschrift f. Geburtshülfe u. Gynäk. XII. 1886. S. 291.

Kreissenden aufzufordern pflegen, ist wohl in einer nicht geringen Anzahl von Fällen der anzuschuldigende Faktor der Zerreissung. Es wird hierbei, da während der Wehe die Gegend des Cervix der einzig nachgiebige Teil des Uterus ist, der vorangehende Abschnitt des Kindskopfes gegen die Muttermundslippen gepresst und dadurch der Einriss präformiert. Es findet dies ein Analogon in der Entstehung der Dammrisse. Ebenso, wie hier waehrend des Durchschneidens des Kopfes ein heftiges Mitpressen von Seiten der Kreissenden die mürben und aufs höchste gedehnten Gewebe gefährdet, ist dies bei dem noch nicht völlig erweiterten Muttermunde der Fall. Naturgemäss steigern sich diese Gefahren der zu frühen Benutzung der Bauchpresse mit dem vorzeitigen Wasserabfluss, da in diesen Falle der geeignetste Faktor für die spontane Erweiterung des Muttermundes ausgefallen ist. —

Häufiger werden tiefe Cervicalrisse durch artificielle Eingriffe veranlasst, mögen dieselben mit oder ohne Indication unternommen sein. Für einen der leichtesten und ungefährlichsten Eingriffe hält man im allgemeinen den künstlichen Blasensprung. Gerade diese kleine Operation wird von vielen Autoren, so besonders von Spiegelberg[1]) verantwortlich für die Entstehung von tiefen Cervixverletzungen gemacht. Letzterer weist darauf hin, dass dieselben viel mehr in der Privatpraxis vorkommen, als bei den besser geleiteten Entbindungen der Gebäranstalten. Schuld sei besonders die üble Gewohnheit vieler Hebeammen, die Blase vor der Zeit anzureissen, um die Ausstossung der Frucht zu beschleunigen, und um Zeit für sich zu ersparen. Nach abgeflossenem Fruchtwasser rückt dann der Kopf in den Muttermund ein; dadurch entstehen stärkere Wehen, die Geburtspresse wird grösser, auf dem Hinterhaupte, als dem meistens vorliegendem Kindsteile concentriert sich der Geburtsdruck, das Occiput aber, als der spitzeste Teil des vorliegenden Schädeldaches, wird oft kappenartig vom Muttermunde umgeben, sodass

1) l. c.

derselbe auch leicht einreisst. Weniger kommt nach demselben Autor die Zange in Betracht, da sie wenigstens in Deutschland selten vor vollendeter Eröffnung ausgeführt wird. Anders ist das in Amerika. Emmet[1]) berichtet gestützt auf eine ziemlich umfangreiche Statistik, dass in seiner Heimat bei operativ beendeten Geburten nach Anlegung des Forceps am häufigsten tiefe Cervicalrisse vorkommen und tadelt dabei die Angewohnheit vieler amerikanischer Geburtshelfer, um Zeit zu ersparen, besonders in der ärmeren Praxis, die Zange anzulegen, ohne Rücksicht auf genügende Erweiterung des Muttermundes. Denselben Vorwurf macht Madden[2]) in England den dortigen Ärzten; er sah sehr oft als Ursache für Nachblutungen unter der Geburt tiefe Cervicalrisse nach unvorsichtiger Application der Zange. Als häufigste Ursache ist schliesslich die Extraction die Foetus zu nennen. Dabei kann es sich einmal bei verkleinerter Frucht um die Extraction der einzelnen Stücke handeln, sodann bei unversehrter Frucht entweder, um die Entwicklung des Schultergürtels nach geborenem Kopfe, oder um die Extraction des nachfolgenden Kopfes.

Dass die meisten Einrisse des Muttermunds gerade seitlich sitzen, erklärt Hofmeier[3]) folgendermaassen: „Der durch den geraden Durchmesser des Kopfes in querer Richtung am stärksten ausgedehnte Cervicalkanal reisst eben an der Stelle der stärksten Spannung, das heisst, in den äussersten seitlichen Partien am leichtesten ein". Die Erklärung ist sehr einleuchtend, wenn man bedenkt, dass bei den meisten Geburten der Schädel mit querstehendem, geradem Durchmesser den Cervicalkanal passiert. —

---

1) Emmet. Principien und Praxis der Gynäkologie 1881 S. 327.

2) Theod. More Madden. Über einige Punkte in Bezug auf die Einrisse des Cervix uteri. Centralblatt für Geburtsh. und Gynäk. IV. 1879. No. 7.

3) Hofmeier. Folgezustände des chronischen Cervicalkatarrhs nnd ihre Behandlung. Zeitschrift f. Geburtsh. u. Gyn. 1879. S. 342/43.

Kleinere seitliche Einrisse kommen bei allen Entbindungen vor; sie können zwar auch an der Portio Veränderungen hervorrufen, aber nur in der Weise, dass aus der virginalen, grübchenförmigen Gestalt des Orificium externum eine mehr oder weniger deutliche Querspalte wird. Von Interesse sind daher nur tiefe seitliche Einrisse, zu denen einmal diejenigen gehören, welche die Muttermundslippen zwar vollständig trennen, doch ohne in den Scheidenansatz hineinzugehen, sodann diejenigen, welche über letzteren hinaus in die Wandungen des supravaginalen Colums und das parametrane Zellgewebe reichen. Dabei kann der Einriss ein- oder doppelseitig sein; doch ist letzteres weniger häufig. Unter 287 von A. Martin[1]) gesammelten Fällen sind 147 einseitige und 131 doppelseitige, davon waren ferner 219 nur auf das Cervicalgewebe beschränkt, während 68 diese Grenze überschritten hatten. An beide Arten können sich schlimme Folgeerscheinungen anschliessen, wenn keine richtige Therapie eingreift. Besonders gefährlich sind die letztgenannten Verletzungen. Die Arteria uterina biegt gerade in der Gegend des Scheidenansatzes um und giebt dort mehrere grössere Äste ab; mit der Schwangerschaft hat sie eine der Volumszunahme des Uterus entsprechende Vergrösserung ihres Kalibers, sowohl am Stamm, als auch an den Aesten erfahren, welche mit ihren Verzweigungen einen stark geschlängelten Verlauf nehmen und eine bedeutende Blutzufuhr vermitteln. Wird daher ein Ast der Uterina, oder gar sie selbst angerissen, so entsteht eine lebensgefährliche Blutung, die möglichst schnell und sicher gestillt werden muss. Abgesehen aber von dieser Gefahr kann eine kaum kleinere für die Wöchnerin in der nun gegebenen Disposition für Infection mit pathogenen Mikroorganismen liegen. Der in das lockere Beckenbindegewebe reichende Riss wird die Ein-

1) Czempin l. c. S. 200.

gangspforte hierzu, es entsteht eine locale Entzündung und Eiterung, von der aus der ganze Körper mit septischen Stoffen überschwemmt werden kann. Im günstigsten Falle kann sich die Entzündung auf das Parametrium beschränken, ist sie verschwunden oder auch nur unbedeutend gewesen, so wird doch immer eine Narbenmasse zurückbleiben, welche die Lücke im Parametrium und den Muttermundslippen ausfüllt. Durch nachfolgende Schrumpfung der Narbe und secundäre Atrophie des umliegenden Gewebes wird die betroffene Partie des Mutterhalses verzogen, tritt nur wenig aus dem Niveau des Scheidengewölbes hervor und wird oft fest an die Beckenwand fixiert. Um so mehr tritt die entgegengesetzte Seite der Portio in das Innere der Scheide hinein; ist sie ebenfalls eingerissen, so wird ein mehr oder weniger deutliches Ectropium durch Narbenzug entstehen. Diese Fixation des Cervix giebt zu Lageveränderungen des Uterus Veranlassung. Und zwar ensteht Dextroversio, wenn der Mutterhals nach links fixiert ist, Sinistroversio im entgegengesetzten Falle. Rein seitliche Fixation des Uterus durch parametrische Narbenstränge ist aber sehr selten. Der Zug der Narbe erfolgt nach B.S. Schulze[1]) fast immer in mehr diagonaler Richtung und zwar viel öfter seitlich und nach hinten, als seitlich und nach vorne. Am hinteren freien Rande des ligamentum latum an der Douglas'schen Übergangsfalte ist die Verkürzung meist am deutlichsten ausgesprochen. Dadurch wird der Cervix neben dem Zug des ligamentum latum zur Seite, zugleich auch nach hinten gezogen. Auf diese Weise entsteht eine Torsion des ganzen Organes, indem der Fundus uteri durch seine peritoneale, die Vaginalportion durch ihre vaginale Befestigung möglichst median stehen bleiben. Die nach einem tiefen seitlichen Cervicalriss enstandene parametrane Entzündung kann auch in die Douglas'schen Falten selbst übergreifen; alsdann entsteht eine Parametritis sponterior, in der Folge Verkürzung

1) Schulze. Lageveränderungen des Uterus.

der ligamenta sacrouterina und dadurch Fixation des Cervix nach hinten, Anteversio und Anteflexio uteri. Andererseits kann nach B. S. Schulze[1]) gerade das Gegenteil, nämlich Retroflexio aus einer solchen Parametritis posterior resultieren. Die Douglas'sche Falte kann nämlich durch eine rasch abgelaufene Entzündung ihre Elasticität und Contractilität eingebüsst haben und sobald die durch das Exsudat bedingt gewesene Starrheit der Douglas'schen Falte mit Resorption desselben verschwunden ist, fehlt dem Uterus auch die normale hintere Fixation des Cervix; die Vaginalportion tritt nach vorn, und die erste Blasenfüllung und der intraabdominale Druck legen den Uterus in die Kreuzbeinhöhlung. Von ungleich geringerer Bedeutung sind diejenigen tiefen seitlichen Cervicalrisse, welche die Muttermundslippen vollständig trennen, aber nicht in den Scheidenansatz hineingehen. Denn einmal entsteht bei denselben kaum eine gefährliche Blutung, sodann ist die Gefahr einer Infection des ganzen Körpers von dieser Wunde aus nur unbedeutend. Hingegen sind andere secundäre Veränderungen immerhin ziemlich häufig und oft mit schweren Störungen des Allgemeinbefindens für die betreffenden Patientinnen verbunden, wenn auch nicht in dem Maasse, wie es Emmet und andere annehmen. Denn man beobachtet, dass auch tiefe Gewebstrennungen des Mutterhalses durch spontanes Aneinanderlegen des Wundrandes post partum ausheilen, andererseits findet man[2]) bei vielen Frauen, die wegen irgend eines anderen Leidens Hülfe suchten, veraltete tiefe Cervicalrisse, die vollkommen ohne Symptome schon lange Zeit bestehen, namentlich auch nicht zum Ectropium geführt haben, deren Wundränder überhäutet sind und die Cervicalschleimhaut weder evertiert noch katarrhalisch erkrankt ist. —

Jedenfalls ist die unter dem Namen Ectropium bekannte Veränderung der lacerierten Muttermundslippen die häufigste, wenn auch mehr oder weniger stark ausgebildet.

1) Schulze. Lageveränderungen d. Vt. §§ 86. 123.
2) Czempiu l. c. S. 293.

Die Entstehung derselben kann man sich etwa folgendermaassen denken: Post partum hat der Uterus immer die Tendenz ins kleine Becken hinabzusteigen. Durch die aus den Einrissen entstandene Reizung wird die Involution des Organes gehemmt; das Gewicht desselben ist zu dieser Zeit noch vermehrt und treibt den Uterus auf den Beckenboden, zumal er seinen Halt eben durch das Einreissen der Lippen zum Teil verloren hat. Dabei krempelt er dieselben um. Die auseinander gedrängten eingerissenen Wundränder und die dadurch in ihrem Anfangsteile schon evertierte Mucosa des Cervicalkanals kommen so mit der Scheidenwandung in Berührung und werden allen Reizungen von Seiten dieser, der Sekrete, der Reibungen, des Luftzutritts und so um so eher secundärer Infection mit pathogenen Pilzelementen ausgesetzt. Es kommt zur Schwellung, Wulstung und Hyperaemie der erkrankten Schleimhaut, die reichlicher secerniert; es entsteht eine entzündete Fläche, welche wegen des fortwährenden Reibens an den Vaginalwandungen leicht zu Blutungen neigt. Die Entzündung und Wucherung der zum Teil evertierten Cervicalmucosa nimmt nach oben zu und kann so bedeutend werden, dass sich dieselbe mehr und mehr aus dem Cervicalkanale hervorwulstet. In der Folge können sich die Muttermundslippen bis zum os internum umrollen, sodass die ganze Cervicalmucosa nun evertiert ist und eine grosse bläulichrote Erosionsfläche bildet. Dabei sucht die Natur die Rissränder einigermaassen zu verheilen, es kommt stets zur teilweisen Vernarbung der Risswinkel, gleichzeitig aber durch die Schrumpfung des narbigen Bindegewebes zur Compression der Drüsen, welche cystisch degenerieren — Ovula Nabothi — und durch die chronische Stauung zur Hypertrophie des umliegenden Gewebes. —

Nach jeder Geburt sind normalerweise die Wandungen der gedehnten Vagina schlaff, die peritonealen und ligamentösen Befestigungen gedehnt. Wenn nun vollends ausser dem Cervicalriss noch ein Dammriss unter der Geburt entstanden war und ungeachtet blieb, so verlieren die Scheidenwände

und damit der Uterus ganz ihre Stütze; es kann zum Descensus, zum vollkommenen Prolaps desselben kommen. Dadurch erreicht das Ectropium der Muttermundslippen wohl seinen Höhepunkt und liegt entweder im Vestibulum oder gar sichtbar ausserhalb der Scheide. (Siehe Abbildung!)

Ist die Cervicalschleimhaut sehr angeschwollen und entzündlich verändert, so kann es vorkommen, dass die bis zum os internum evertierten Cervicalwände förmlich stranguliert werden, und ein ähnlicher Zustand. wie bei Paraphimose[1]) entsteht. In anderen nicht ganz seltenen Fällen kommen die Wundränder, nach vielleicht nur kurzdauernder Entzündung, zur allmähligen Verheilung besonders im obersten Risswinkel. Dort bildet sich nach und nach eine feste Narbenmasse, ohne dass dabei ein Ectropium zu entstehen braucht. —

Durch klinische Beobachtung hat man gefunden, dass solche Narbenmassen wahrscheinlich oft Ursache für nervöse Erscheinungen — sogenannte Reflexneurosen — sind und nimmt an, dass es sich um die Compression gewisser feinster Nervenendigungen handle. Eine sichere anatomische Grundlage hierfür ist bis jetzt nicht erbracht worden, wie auch nicht für einige weitere krankhafte Erscheinungen, die nach alten Cervicalrissen beobachtet sind, nämlich die Puerperalmanie, der habituelle Abort, die Sterilität, und die Disposition für Entstehung des Carcinoma utri, die ich hier zusammen mit den Reflexneurosen erwähnen will.

So hat Hofmeier[2]) in einem Falle von altem narbigen Einriss, bei dem die Patientin ausser heftigen Schwerzen von Mattigkeit und profusen Schweissen gequält wurde, durch Ausführung der Emmet'schen Operation Heilung erzielt. Kaltenbach[3]) sah nach derselben in einem Falle eine Neuralgie eines Trigeminusastes verschwinden.

---

1) Hegar-Kaltenbach S. 589.
2) l. c.
3) l. c. § 102.

L. Ross[1]) heilte eine heftige Gastralgie, die in der 3. Woche nach der Geburt entstanden war durch Vernähen eines alten Risses. Skutsch[2]) berichtet über einen Fall, nach dessen Operation kataleptische Convulsionen aufhörten. B. S. Schulze[3]) ist ebenfalls der Ansicht, dass nervöse Störungen im Anschluss an alte Cervicalrisse sehr häufig sind.

Interessant sind auch die Beobachtungen von K. Holmes[4]). Derselbe glaubt in der Puerperalmanie ein Symptom des Lacerationsectropiums finden zu dürfen und erklärt den Zusammenhang so, dass die Schwangerschaft an sich die Prädisposition schaffe, während die Verletzung des reichlich mit sympathischen Fasern versehenen Cervix und die zurückbleibende schwer heilende Wunde die Manie zum Ausbruch bringe. Er sucht diese Ansicht durch 12 Fälle zu beweisen, wo nach Ectropiumoperationen die Psychosen schnell verschwanden.

Olshausen[5]) machte zuerst darauf aufmerksam, dass Patientinnen mit alten Cervixlacerationen zum habituellen Abort neigen könnten. Für die Ursache dieser Thatsache hält er die durch das Klaffen des Cervix frühzeitig stattfindende Entblössung des unteren Eipols, welche zur Erregung von Wehen, oder Läsion der Eihäute Veranlassung gebe. Zum Beweise führt er zwei praegnante Fälle an; in beiden kamen die Patientinnen nach Ausführung einer plastischen Operation am Cervix mit ausgetragenen Früchten nieder. Ähnliche Fälle hat Kaltenbach beobachtet,

---

1) L. Ross. A case of gastrolgie cured by tracheloraphie. Med. Surg. Rep. Philad. 1891 p. 127.

2) Skutsch. Die Lacerat. d. Cerv. ut., ihre Bedeutung und operat. Behandlung. Dissertation. Breslau 1884.

3) Schulze. l. c. S. 234.

4) K. Holmes. Cervicalrisse als Ursache puerperaler Manie. Med. age 1885 No. 221.

5) Olshausen. Zur Pathol. und Therap. d. Cervicalrisse. Centralblatt f. Geburtsh. u. Gyn. 1876. XII.

Czempin[1]) berichtet über zwei gleiche aus der A. Martin'schen Klinik. Gewisse Fälle von Sterilität haben zuerst Spiegelberg[2]) und Schröder[3]) auf alte Lacerationen zurückgeführt. Letzterer erklärt dieselbe durch die profuse, das Sperma wegzuschwemmende Sekretion und die den Cervicalkanal verlagernden hyperplastischen Bildungen der Mucosa. Besonders beachtenswert sind aber die Beziehungen alter Cervicalrisse zum Carcinoma uteri. Breisky[4]) hat zuerst darauf aufmerksam gemacht, dass die ectropierte und entzündlich veränderte Cervicalschleimhaut gerne der Sitz eines später entstehenden Carcinoms würde. Diese Ansicht hat allgemeine Beachtung gefunden.

Auch B. S. Schulze[5]), der die Ursache zur Entstehung des Carcinoms in einem die Schleimhaut treffenden Reize sieht, glaubt, dass besonders der mit Ectropium behaftete Cervix zur carcinomatösen Erkrankung disponiert sei, in der Erwägung, dass einmal dabei die evertierte Cervicalmucosa verschiedenen Reizen ausgesetzt ist, zweitens dass das Carcinom der Vaginalportion, wenn es in frühem Stadium zur Beobachtung kommt, fast stets in weit höherer Ausdehnung nachzuweisen ist an der Cervicalschleimhaut, als an der Vaginalfläche des Cervix uteri und dass ferner der carcinomatös erkrankte Uterushals um diese Zeit meist das Bild eines exquisiten Ectropiums darstellt. Schulze huldigt, wie hieraus hervorgeht, der sogenannten Reizungstheorie für die Entstehung des Carcinoms. Die Anhänger der Cohnheim'schen Theorie, nach der sich ein Carcinom nur aus embryonaler Anlage entwickeln kann, billigen diese Ansicht nicht vollkommen, geben aber doch zu, dass wenn nur die embryonale Anlage vorhanden ist, durch Reizung, der das

1) Czempin. l. c. S. 305.

2) Spiegelberg. l. c.

3) Schröder. Handbuch d. Frauenkrankheiten S. 157.

4) Breisky. Über Beziehungen des Narbenectropiums am Muttermunde zum Carcin. uteri. Prager medic. Wochenschrift 1877 No. 28.

5) Schulze. l. c. § 220.

Ectropium fortwährend ausgesetzt ist, der verborgene Keim des Carcinoms zur Entwicklung angeregt werden kann. Jedenfalls erkennen auch sie die Häufigkeit des Uteruscarcinoms nach veralteten Cervixrissen an. —

Aus der Mannigfaltigkeit der eben beschriebenen secundären Veränderungen nach alten Lacerationen geht hervor, dass die Symptome derselben entsprechend verschiedene sind. In den Fällen mit entzündeter Cervicalmucosa wird meistens eine mehr oder weniger starke schleimige oder schleimig-eitrige Sekretion vorhanden sein, ferner unregelmässige Blutungen oder auch Dysmenorrhoe, wenn der Halskanal verlegt ist. Die subjectiven Beschwerden der Patientinnen äussern sich hingegen in oft recht unbestimmten Klagen, wie Kreuz- und Kopfschmerzen, Magenbeschwerden, aber auch in bestimmteren, wie Schmerzen im Leibe, bei der Cohabitation oder sonst bei Berührung des zum Teil vernarbten Risses. Bei anderen wieder treten die verschiedensten nervösen Störungen in den Vordergrund. Bei den mit Lageveränderungen complicierten Cervicalrissen werden die diese Zustände charakterisierenden Symptome vorherrschen. Ausser unbestimmten Schmerzen bekommt man zum Beispiel bei Descensus uteri die Klage zu hören: „Es ziehe und dränge im Leibe nach abwärts“, ferner bei Fixation der Uterus an irgend eine Beckenwand: „Es wäre etwas im Leibe gespannt und gezerrt“. Ferner können Klagen über wiederholte Fehlgeburten oder andauernde Unfruchtbarkeit seit dem letzten vor Jahren überstandenen Wochenbett die richtige Diagnose vermuthen lassen. Gesichert wird dieselbe immer erst durch manuelle und wenn möglich durch oculare Untersuchung. Beim Ectropium fühlt man die geschwollene und gewulstete Schleimhaut des Cervix als weichere Masse gegenüber der sie umgebenden Scheimhaut von Portio und Vagina, ferner die klaffenden Lippen und oft im obersten Winkel der Laceration

scharte schwielige Narbenmassen. Bei Betastung dieser ist der meistens intensive Schmerz auffallend. Lageveränderungen können bei bimanueller Untersuchung per vaginam et rectum dem Untersucher nicht entgehen. Erwünscht ist in allen Fällen die oculare Inspection. Dabei macht B. S. Schulze[1]) darauf aufmerksam, dass die Einstellung der Vaginalportion in ein röhrenförmiges Speculum, welches die Wände der Vagina spannt, einen weichen, oder gar lacerierten Muttermund zu stärkerem Klaffen bringt und das etwa bestehende Ectropium noch vergrössert. Aus diesem Grunde zieht er die Untersuchung mit dem rinnenförmigen Speculum vor. Schroeder[2]) empfiehlt die Simon'schen Spiegel. Er fasst beide Lippen mit Kugelzangen, oder wenn sie voluminöser sind, mit Muzeux'schen Hakenzangen an, dann zieht er den Uterus möglichst weit nach unten herab und klappt die Lippen, so weit es geht, um, sodass man bei grossen Cervicalrissen nun den ganzen Cervicalkanal genau übersehen kann. — Ist ein Ectropium verbunden mit starken leicht blutenden Ulcerationen, mit papillaeren Wucherungen, ist derbe Infiltration vorhanden, so kann die Differentialdiagnose Carcinom in Frage kommen. Hier wird eine einfache in der günstigen Voraussetzung eingeleitete locale Therapie mit ihrem eventuellen Erfolg oder Nichterfolg die Diagnose feststellen; schneller und sicherer kommt man aber zur Gewissheit durch die mikroscopische Untersuchung eines excidierten Stückes der betreffenden verdächtigen Partie. —

Frische Cervicalrisse machen unter der Geburt nur Symptome, wenn ein grösseres Gefäss, ein Ast der Arteria uterina, angerissen ist. Es entstehen dann Blutungen, die einen lebensbedrohlichen Character annehmen können. Um dieselben von den durch Atonie des Uterus bedingten Blutungen zu unterscheiden, hat man als differentiell diagnostisches Symptom besonders auf die Schlaffheit und Weichheit der Gebärmutter zu achten, die bei einer Blutung aus

1) l. c. S. 324.
2) l. c.

anderer Ursache kaum in dem Maasse, wie bei Atonie vorhanden sein wird. Lomer[1]) giebt einige weitere schätzbare Winke für die Unterscheidung beider Zufälle.

1. Das Blut aus einem Einriss zeichnet sich durch seine hellere, gewöhnlich arterielle Farbe aus vor dem dunkleren, venösen Blute aus der Placentarstelle.

2. Es findet bei einer Verletzung ein beständiger, oft profuser Abfluss des Blutes statt, der auch durch Reibungen des Uterus etc. nicht zum Stillstand gebracht werden kann.

Ist also bei guter Contraction des Uterus eine atonische Blutung ausgeschlossen, so hat sicher an irgend einer Stelle des Geburtskanals eine Gewebstrennung stattgefunden. Zur Erkennung derselben bedarf es der manuellen Untersuchung und wenn irgend möglich der ocularen Inspection. Selbstverständlich ist, dass man eine Blutung aus Damm, Clitoris oder dem Scheidenteile nicht übersehen darf. Man soll mit der Hand eingehen und rasch Vulva und Scheide untersuchen. Da aber die Verletzungen der letzteren besonders im mittleren Teile — von Varicen abgesehen — nur geringe Blutungen zu verursachen pflegen, soll man sofort an den Cervix hinaufgehen. Allerdings bedarf es dann einiger Übung um den Risswinkel in den weichen Wänden der Portio zu fühlen, welche oft bis zur Unkenntlichkeit entstellt nach der Geburt in die Scheide hineinhängen. Hier muss man systematisch vorgehen. Mit zwei oder wenn möglich mehr Fingern tastet man zuerst vordere und hintere Muttermundslippe, darauf auf das genaueste rings herum die Umschlagstelle des Cervix zum Scheidengewölbe ab. Auf diese Weise wird man wohl sicher zur Diagnose der Laceration kommen. In seltenen Fällen kann die Diagnose dadurch erschwert werden, dass die entstandene Blutung sich einen Ausweg ins parametrane Zellgewebe sucht, während die Compression durch den durchtretenden Kindsteil ein Abfliessen zur Scheide heraus hindert.

1) Lomer. Über Blutungen in der Geburtshülfe und Gynaek., deren Quellen und Behandlungsmethoden. v. Volkmanns Sammlung klinischer Vorträge. No. 321.

Es bildet sich dann aber ein palpables Haematom. Im Übrigen treffen bei allen schweren Cervicalrissblutungen die Symptome zu, welche überhaupt für grosse Blutverluste charakteristisch sind, namentlich Unruhe der Wöchnerin, kleiner, unregelmässig werdender Puls, zunehmende Blässe und Abkühlung der Haut, Ohnmachtsanwandlungen und als schlimmste Anzeichen, das ominöse Gähnen und anämische Krämpfe. —

Die Therapie veralteter seitlicher Cervicalrisse — wir betrachten zuerst diese — wird sich, wenn Folgeerscheinungen, wie Prolaps und andere Lageveränderungen vorhanden sind, zuerst gegen diese richten müssen. Daher sollen dieselben zuerst, wenn möglich, reponiert werden. Schulze[1]) sah das etwa bestehende Ectropium dann sich meistenteils bedeutend reducieren, da durch das Aufhören der Zerrung am Muttermund und durch die Hebung von Hindernissen der Circulation die Auswärtsstülpung der Cervixfläche und die Infiltration der Muttermundslippen oft auffallend schwindet. Nach Kaltenbach[2]) ist immerhin bei allen tieferen Rissen mit starkem Lacerationsectropium eine plastische Operation indiciert, denn nur so schützt man die Cervicalmucosa vor einer Zunahme des Ectropiums und weiteren Schädlichkeiten, besonders vor der eventuellen Entstehung einer malignen Neubildung. Beide Autoren haben nach operativer Wiederherstellung der Portio oft katarrhalische Sekretionen und Unregelmässigkeiten in der Menstruation verschwinden sehen. In den meisten Fällen von veralteten Cervicalrissen wird die sogenannte Emmet'sche Operation genügen, welche kurz gefasst darin besteht, dass die vernarbten Ränder des Einrisses ausreichend angefrischt, durch Naht vereinigt

1) l. c. S. 305.

2) Hegar-Kaltenbach S. 320.

werden, und so der Cervix wieder zu seiner früheren Gestalt formiert wird. Diese Operation ist besonders auch im Stande im Anschluss an die Reposition eines retroflectierten oder prolabierten Uterus, denselben in seiner Lage zu erhalten. Oftmals wird nun erst eine erfolgreiche Pessarbehandlung möglich sein, nachdem eine solche früher bei mangelnder Portio einfach daran scheiterte, dass es an einem passenden Angriffs- oder Stützpunkte für den hinteren Bügel eines Achterpessars oder eines Hodge'schen Ringes fehlte. — Ist das Ectropium mit starkem Cervicalkatarrh und Hypertrophie der Lippen verbunden, so liess Emmet und andere seiner Operation eine bis zu vier Monaten dauernde örtliche Behandlung vorausgehen, um diese Zustände zu beseitigen. Durch Scarificationen, Punktion von Cysten, Jodbepinselungen Einlagen von Tampons etc. sollten die vorhandenen Schleimhautaffectionen zuerst gehoben werden. Abgesehen davon, dass eine solche langwierige Vorbehandlung die wenigsten Patientinnen gerne durchmachen, ist der Erfolg derselben ein ziemlich unsicherer. Schroeder[1]) hat daher vorgeschlagen die entzündete Cervicalmucosa und die stark verdickten von Cysten durchsetzten Muttermundslippen keilförmig zu excidieren. Er empfiehlt dabei den Risswinkel noch etwas weiter einzuschneiden, um die Cervicalschleimhaut möglichst hoch amputieren zu können und giebt in seinem Handbuche der Frauenkrankheiten eine eingehende Beschreibung der Technik der Operation. Wenn die Muttermundslippen sehr hypertrophisch sind, so verbindet derselbe Autor mit der Excision der Cervicalmucosa die Amputation beliebig grosser Stücke des Cervix. Wenn die Einrisse bis über das Scheidengewölbe hinaufreichen und vordere und hintere Lippe vollkommen trennen, sodass nur eine scharfe Falte der Scheidenschleimhaut sie in der Höhe des Scheidengewölbe miteinander verbindet, so combiniert er die Excision der Mucosa mit der von Emmet angegebenen Operation.

1) l. c. S. 142 u. f.

Bei solchen Cervicalrissen, die ins Parametrium hineinreichen und zu einer starken Narbenverziehung zwischen Uterus und Beckenboden geführt haben, hat A. Martin[1]) eine zweckentsprechende Behandlung vorgeschlagen. Er nimmt dabei aber diejenigen Fälle aus, bei denen durch Sclerosierung des um die Narbe herum liegenden Bindegewebes schon eine feste Verwachsung besteht. Ferner sollen in den Fällen, wo noch alte Exsudatsreste in der Nähe des zum Teil vernarbten Einrisses vorhanden sind, dieselben vorher durch eine geeignete Therapie, wie warme Douchen, Einlage von Jodglycerintampons etc. zur Aufsaugung gebracht werden. Wo also der Cervix durch einen Narbenstrang ohne diese erwähnten Umstände an die Beckenrand fixiert ist, lösst er die Narbenmasse vom Mutterhals ab; ist dieselbe nicht zu gross, so schliesst er die Excision derselben an; falls es nöthig, folgt die Emmet'sche Operation nach.

Weitere Indicationen für ein operatives Einschreiten bei alten seitlichen Cervicalrissen sind Sterilität und habitueller Abort, ferner die verschiedenen, oben schon angeführten Reflexneurosen; wenn man glaubt, dass diese Leiden in ursächlichem Verhältnisse zu der Verletzung stehen. —

Unter der Geburt machen sehr viele, auch tiefe seitliche Cervicalrisse keine Symptome und kommen zunächst gar nicht, oder nur durch Zufall zur Kenntniss des Arztes. Diese Fälle erfordern daher keine oder wenigstens keine sofort eingreifende Therapie, zumal da man mit Recht es vermeidet, ohne strenge Indication nach erfolgter Entbindung an den Genitaltrakt zu rühren. Werden diese Verletzungen zufällig entdeckt, so überlässt man die Heilung der Natur, vorausgesetzt, dass das Wochenbett in vernünftiger Weise von der Patientin eingehalten wird. Um eine spätere Infection von aussen und eine Stagnation der Lochien zu vermeiden, kann man dann 1 bis 2mal täglich vorsichtige Scheidenausspülungen mit schwachen Desinficientien, wie

1)A. Martin. Frauenkrankheiten 885, S. 1282.

$1^1/_2$% Salicylsäure oder 1% Lysollösung vornehmen. Dagegen erfordern die tiefen Cervixrisse, welche das Parametrium eröffnen und als solche wohl immer von einer schweren Blutung aus angerissenen Gefässen verbunden sind, ein sofortiges energisches Einschreiten. Dieselben sind wegen ihrer Gefährlichkeit für die Wöchnerinnen auch heute noch in gewissem Grade gefürchtet und waren es bis vor kurzem besonders wegen der Schwierigkeit der Blutstillung. Durch die verschiedensten Mittel suchte man früher dieselbe zu erreichen, Irrigationen mit adstringierenden Flüssigkeiten, Essig oder Alaun, heisse und kalte Douchen, Einlegen von Eisstückchen in die Rissstelle, bimanuelle Compression, Tamponade mit Chlor-Eisenwatte wurden empfohlen; alle Methoden haben nur vorübergehenden Erfolg oder auch andere Schädlichkeiten im Geleit. Der letztere Vorwurf trifft besonders die Anwendung des Chloreisens, welches zu ausgedehnter Schorfbildung und Venenthrombose Veranlassung giebt und schon deshalb jetzt unbedingt verworfen ist. Stand in früheren Zeiten eine Blutung unter der Geburt nach Anwendung dieser Mittel nicht, so glaubte man dann meistens Atonie des Uterus dafür als Grund annehmen zu müssen. So ist es häufig vorgekommen, dass Wöchnerinnen durch Verblutung aus einem tiefen Cervicalriss zu Grunde gingen, während man an Atonie der Gebärmutter gedacht hatte.

Die einzige in allen schweren Fällen sicher und schnell blutstillende Methode besteht in der Anlegung der primären, aseptischen Naht der Wunde.

Es ist das unbestreitbare Verdienst Kaltenbachs[1]) auf diese Therapie schon im Jahre 1877 auf der Münchener Naturforscher-Versammlung zuerst hingewiesen zu haben.

---

1) Kaltenbach: Über tiefe Scheiden- und Cervicalrisse unter der Geburt. Nach dem auf der Münchener Naturforscher-Versammlung des Jahres 1877 gehaltenen Vortrage abgedruckt in der Zeitschrift für Geburtshülfe und Gynaekologie B. II, 1878 No. 18.

Er zeigte an mehreren in der Freiburger Poliklinik beobachteten Fällen einmal, dass die Schwierigkeiten einer sofortigen Naht keine unüberwindlichen wären, wie man bisher angenommen hatte, und ferner, dass damit die schnellste und exacteste Blutstillung erreicht würde.

Seitdem ist diese Therapie, besonders in Deutschland, allgemein und mit Erfolg gepflegt worden, und wohl in allen geburtshülflichen Lehrbüchern wird bei stark blutenden Cervicalrissen unter der Geburt die primäre Naht als Behandlung κατ' ἐξοχήν hingestellt. So sagt besonders J. Veit[1]) in Müllers Handbuche von diesem Verfahren: „Kaltenbach hat zuerst den öffentlichen Hinweiss auf dasselbe gegeben und hat durch die Betonung der Wirksamkeit dieser Behandlung allgemeine Verbreitung verschafft.“ Ersterer geht aber, indem er die sofortige Naht ausführt, nur von dem Gedanken aus, die Blutung rasch und sicher zu stillen; aus diesem Grunde schlägt er vor, zumal wenn man keine genügende Assistenz hat, möglichst hoch in den Einriss unter Leitung zweier Finger die im Nadelhalter gefasste Nadel durch die vordere und dann durch die hintere Wand des Cervix gewissermaassen im Dunkeln zu legen, während man sich den Fundus herunterdrücken lässt. Schon durch diese einzige Naht könne man oft vollkommene Blutstillung erreichen; wenn nicht, so sei nun die erste Naht ein willkommener Zügel, um die Muttermundslippen herabzuziehen und weitere Nähte anzulegen. Wenn auch Kaltenbach in erster Linie ebenfalls durch die Naht die Blutung stillen will, so hat er in zweiter Linie wenigstens bei tiefen Gewebstrennungen noch eine möglichst vollständige Vereinigung der Rissränder im Auge, um wie er sagt „prophylaktisch“ dadurch solche Folgen zu vermeiden, die sich nach diesen Verletzungen häufig einzustellen pflegen. Er denkt hierbei besonders an die Beseitigung einer zur Aufnahme septischer Stoffe geeigneten Wundfläche, von der, da sie gewöhnlich

1) l. c.

ins parametrane Zellgewebe hineinreicht, leicht eine Infection des ganzen Körpers entstehen kann, und ferner an die Vermeidung künftiger Formfehler, des Ectropiums, des Carcinoms und anderer daraus resultierender krankhafter Zustände. Gerade, wenn man diese beiden letzteren Gesichtspunkte nur für einigermassen wichtig hält, wird man die Naht um so exacter und zwar, wenn irgend möglich, unter Leitung des Auges auszuführen suchen.

Nur wenige Geburtshelfer sprechen sich jetzt noch gegen diese Therapie aus. Besonders Dührssen[1]) hat neuerdings wieder die Tamponade empfohlen. Derselbe hält es für durchaus rationell auch bei Blutungen aus Cervicalrissen ohne complicierende Atonie des Uterus nicht nur den Riss, sondern auch zunächst das Uteruscavum auszutamponieren, um Contraction und Retraction des Uterus zu verstärken und einer Blutansammlung im Cavum uteri vorzubeugen, darauf ebenfalls die Scheide auszustopfen. Besonders sei dieses Verfahren für Anfänger besser. Dass diese Methode in der Mehrzahl der Fälle ebenfalls blutstillend wirkt, ist nicht zu bezweifelen, andererseits aber hat man[2]) beobachtet, dass nach der Tamponade die Blutung wohl nach aussen hin aufhörte, anstatt dessen aber in das eröffnete parametrane Maschengewebe und weiter zwischen die Falten des Peritoneums erfolgte und unter Bildung eines extraperitonealen Hämatoms zum Tode führte. Zweifelhaft bleibt es ferner, ob die uterovaginale Tamponade gerade für einen Anfänger praktisch ist. Ganz abgesehen davon, dass dieselbe leicht, besonders wenn das Parametrium eröffnet ist, nach einer falschen Richtung hin stattfinden oder der Uterus durch ungeschickte Manipulationen perforiert werden kann, so darf sie ausserdem in praxi nur mit vollkommener Beherrschung des Asepsis ausgeführt werden. Ausserdem

1) Dührssen. Über die Behandlung der Blutungen post partum. v. Volkmanns Sammlung klin. Vorträge 1890 No. 347.

2) Kupferberg. Über 2 Fälle von nicht penetrierender Uterusruptur. Vortrag, gehalten im Ärzteverein zu Halle a. S. d. 13. Juli 1892.

werden die Wundränder bei diesem Verfahren erst recht noch auseinandergedrängt; nach Entfernung der Tamponade hat man häufig weitere Nachblutungen beobachtet und immer bleibt die Wunde noch eine Eingangspforte für schwere Infectionen im Wochenbett. Auch das Bedenken[1]), dass die stark gedehnten und gequetschten Partien des lacerierten Cervix vielleicht zu einer guten primaeren Wundheilung nicht fähig wären, wird hinfällig, wenn man dagegen abwägt, wie grosse Gefahren man eventuell von der Wöchnerin abhalten kann, und zumal man durch Erfahrung weiss, wie gut die Erfolge der primaeren Naht bis jetzt überall gewesen sind.

Die technischen Schwierigkeiten bei Ausführung derselben fand Kaltenbach selbst nicht so bedeutend, als er erwartet hatte, trotzdem er in dem einen in Freiburg beobachteten Falle unter ungenügender Assistenz und schlechter Beleuchtung hatte operieren müssen. Er glaubt, dass zur Freilegung der Wunde selbst nur zwei geübte Hände genügen können, während eine dritte den Uterus herunterdrückt. Ausserdem empfiehlt er den Uterus an beiden Cervicallippen mit Hakenzangen herabzuziehen, sodass durch dieselben gleichzeitig die Fixation des Operationsfeldes bei der Nahtanlegung besorgt wird. Hat man Simon'sche Seitenhebel zur Hand, so kann man dieselben anwenden. Lomer[2]) hat sich in mehreren Fällen künstliche Seitenhebel aus zinnernen Löffeln improvisiert, die, natürlich nach gehöriger Desinfection, ihren Zweck gut erfüllten. Parsenow[3]) hat in einem Fall profuser Blutung aus einem Cervicalriss beobachtet, dass allein schon nach Anhaken und Herabziehen der lacerierten Lippen mit Muzeux'schen Hakenzangen die Blutung sofort stand; er empfiehlt daher dieselben sofort anzulegen und den Uterus herabzuziehen, sodass man nun die

1) W. Goodell. Operation der Cervicalrisse Med. age 1892 No. 3.
2) l. c.
3) Parsenow. Beitrag zur Blutstillung bei Cervicalrissen post partum. Centralblatt für Gynaek. und Geburtshülfe 1891, No. 27.

Blutung leicht im Zaume halten kann so lange, bis genügende Assistenz zur Stelle ist, um eine exacte Naht anzulegen.

Die Nachbehandlung ist einfach. Die Patientin muss vor allen Dingen ruhig liegen, tagsüber macht man ein bis zweimal vorsichtig leicht desinficierende Ausspülungen, um prima intentio bei der Wundheilung zu unterstützen. Die Nähte soll man nicht zu früh entfernen, am besten 14 Tage lang liegen lassen, nach welcher Frist mit Sicherheit die Gefahr des Wiederaufplatzens der Wunde ausgeschlossen ist.

Am Schlusse meiner Arbeit sei es mir noch gestattet, meinem hochverehrten Lehrer Herrn Geheimrat Prof. Dr. Kaltenbach für die Anregung zu dieser Arbeit und Herrn Dr. Buecheler für die liebenswürdige Unterstützung aufrichtigst zu danken.

Litteratur.

1. Roser. Das Ectropium des Muttermundes. Archiv für Heilkunde Bd. II 1861.
2. Emmet. 1. Surgery of the Cervix. Americ. Journal of Obst. Nov. 1874.
   2. Principien und Praxis der Gynaekologie.
3. Spiegelberg. Über Cervicalrisse, ihre Folgen und operative Behandlung. Breslauer ärztl. Zeitschrift. I 1879.
4. Breisky. 1. Über Beziehung des Narbenectropiums am Muttermund zum Carcinoma uteri. Prager medic. Wochenschrift 1876 No. 28.
   2. Zur Würdigung des Narbenectropiums am Muttermunde. Prager medic. Wochenschrift 1879 No. 49—51.
5. Kaltenbach. Über tiefe Scheiden- und Cervicalrisse bei der Geburt. Vortrag, gehalten auf der Naturforscherforscherversammlung zu München 1877; abgedruckt in der Zeitschrift für Gynaekologie und Geburtshülfe Bd. II 1878 No. 18.
6. Czempin. Risse des Cervix uteri, ihre Folgen und operative Behandlung. Zeitschrift für Gynaekologie und Geburtshülfe XII 1886.
7. Skutsch. Die Lacerationen des Cervix uteri, ihre Behandlung und operative Beseitigung. Dissertation Breslau 1884.
8. Theod. More-Madden. Über einige Punkte in Bezug auf die Einrisse des Cervix uteri. Centralblatt für Geburtshülfe und Gynaekologie 1891 No. 7.
9. Hofmeier. Folgezustände des chronischen Cervicalcatarrhs und ihre Behandlung. Zeitschrift für Gynaekologie und Geburthülfe IV 1879.
10. Hegar-Kaltenbach. Operative Gynaekologie 1886.

11. B. S. Schulze. Die Lageränderungen des Uterus.
12. Olshausen. Zur Pathologie und Therapie der Cervicalrisse. Centralblatt für Geburtshülfe und Gynaekologie 1876 XII.
13. Schroeder. Handbuch der Frauenkrankheiten 1886.
14. L. Ross. A case of gastralgie cured by trachelorraphie. Med. Surg. Report. Philadelphia 1891.
15. K. Holms. Cervicalrisse als Ursache puerperaler Manie. Med. age. 1885.
16. Lomer. Über Blutungen in der Geburtshülfe und Gynaekologie, deren Quellen und Behandlungsmethoden. v. Volkmanns Sammlung klin. Vorträge 321. 1890.
17. A. Martin. Handbuch der Frauenkrankheiten 1881.
18. Müller. Handbuch der Geburtshülfe 1889.
19. Dührssen. Über Behandlung der Blutungen post partum. v. Volkmanns Sammlung klin. Vorträge 347 1891.
20. W. Goodell. Operation der Cervicalrisse. Med. age 1892 No. 3.
21. Parsenow. Beitrag zur Blutstillung der Cervicalrisse post partum. Centralblatt für Geburtshülfe und Gynaekologie 1891 No. 27.
22. Bucholdt. Das Ectropium des Muttermundes. Dissertation Jena 1891.
23. Frommel. Jahresbericht der Geburtshülfe und Gynaekologie B. 1887—1891.

Lebenslauf.

Ich, Wilhelm Conrad Rammstedt, lutherischer Confession, bin geboren am 1. Februar 1867 zu Hamersleben, Kreis Oschersleben, als der Sohn des praktischen Arztes daselbst Dr. med. Friedrich Constantin Rammstedt. Meine Schulbildung genoss ich auf dem Gymnasium zum Kloster Unser Lieben Frauen in Magdeburg, welches ich Ostern 1889 mit dem Zeugniss der Reife verliess, um Medicin zu studieren. Ich begab mich zunächst nach Heidelberg, wo ich mich die ersten 3 Semester aufhielt. Michaelis 1890 siedelte ich nach Halle über und bestand dort zu Ende des 4. Semesters das Tentamen physicum am 4. März 1891. Vom 1. April bis 1. Oktober desselben Jahres genügte ich meiner Militärpflicht mit der Waffe in Berlin und war an der dortigen Hochschule immatriculiert. Seit meinem 6. Semester bin ich wieder in Halle und hoffe hier mein Studium durch das Staatsexamen zu beenden. Vom 1. Januar bis 1. Mai 1892 hatte ich den Vorzug, in der chirurgischen Klinik des Herrn Prof. von Bramann und vom 1. August bis 15. Januar 1893 in der medicinischen Klinik des Herrn Geheimrat Weber als Volontair beschäftigt zu sein. — Am 9. Juni 1893 bestand ich das Examen rigorosum.

Während meiner bisherigen Studienzeit hatte ich die Ehre, folgende Herren Professoren und Docenten zu hören.

In Heidelberg:

Gegenbauer, Kühne, Krafft, Maurer, Pfitzer, Quinke.

In Berlin:

Fraentzel.

In Halle:

Ackermann, Bernstein, v. Bramann, Eberth, Eisler, Grenacher, Harnack, v. Herff, v. Hippel, Hitzig, Kaltenbach, Krause, v. Mering, Oberst, Pott, Renk, Schirmer, Schwartze, Weber, Welker.

Thesen.

I.

Bei starker Blutung aus seitlichen Cervicalrissen unter der Geburt ist die sofortige aseptische Naht indiciert.

II.

In den Fällen, wo die vaginale Totalexstirpation wegen der Grösse des Uterus nicht auszuführen ist, ist die modificierte, ventrale Methode Freunds der sacralen Methode vorzuziehen.

III.

In allen Fällen, wo ein Pyloruscarcinom mit der Nachbarschaft verwachsen ist, ist die Gastroenterostomie der Resectio pylori vorzuziehen.

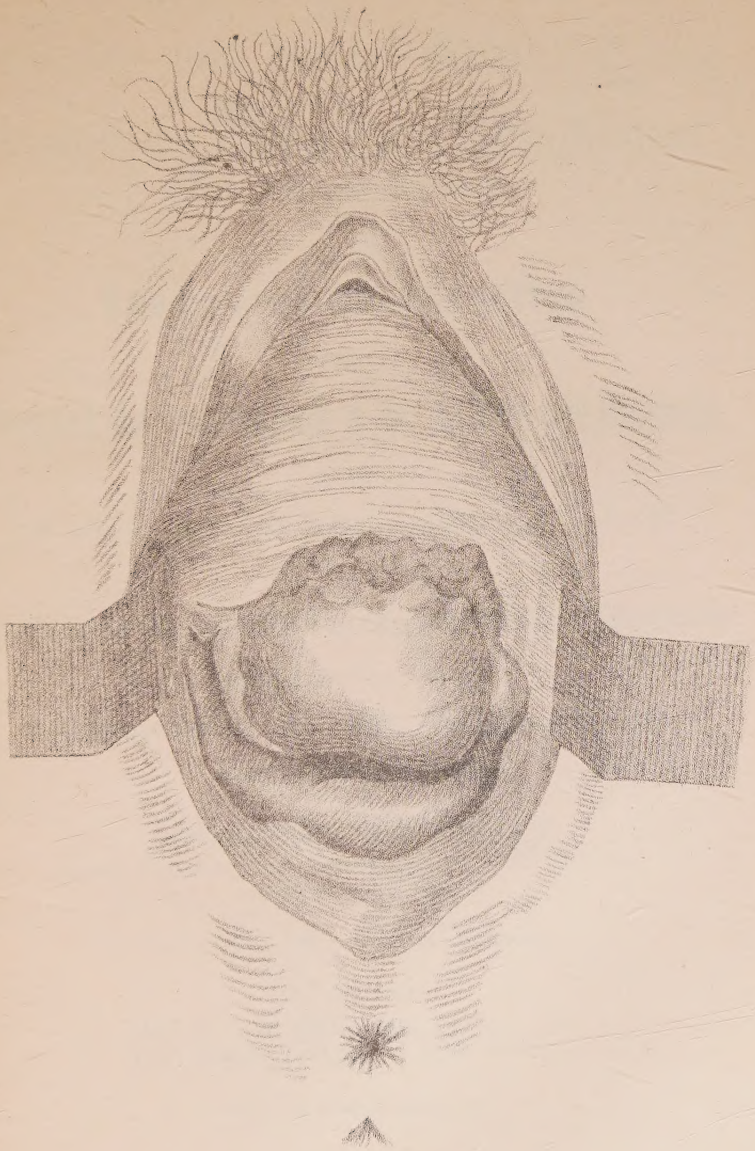

C.A. Kaemmerer & Cº Halle a/S.